

TRABAJO FIN DE GRADO FISIOTERAPIA



FISIOTERAPIA EN EL SÍNDROME DEL MIEMBRO FANTASMA

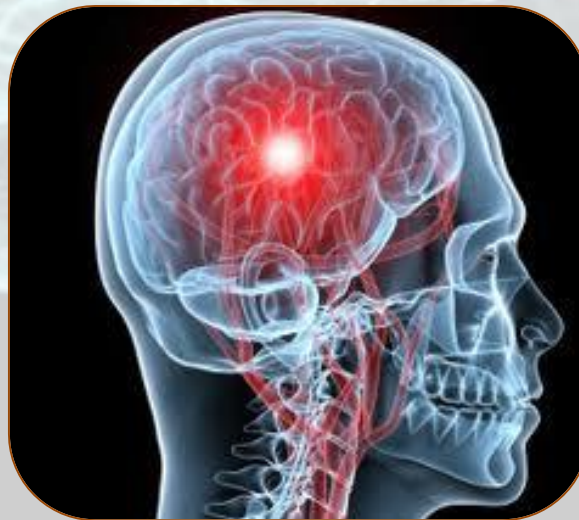Alumna: Patricia Pérez Pascual

Tutora: María Luisa Rodríguez Ramos

¿Qué es?

El Síndrome del miembro fantasma es la percepción de sensaciones dolorosas y no dolorosas en un miembro amputado.

Los pacientes con esta condición experimentan el miembro como si aún estuviera unido a su cuerpo.



```
graph TD; A[SENSACIONES FANTASMA] --> B[COMUNES Y NO NOCIVAS]; B --> C[NOCIVAS]; C --> D[DOLOR FANTASMA]
```

SENSACIONES FANTASMA

COMUNES Y NO NOCIVAS

NOCIVAS

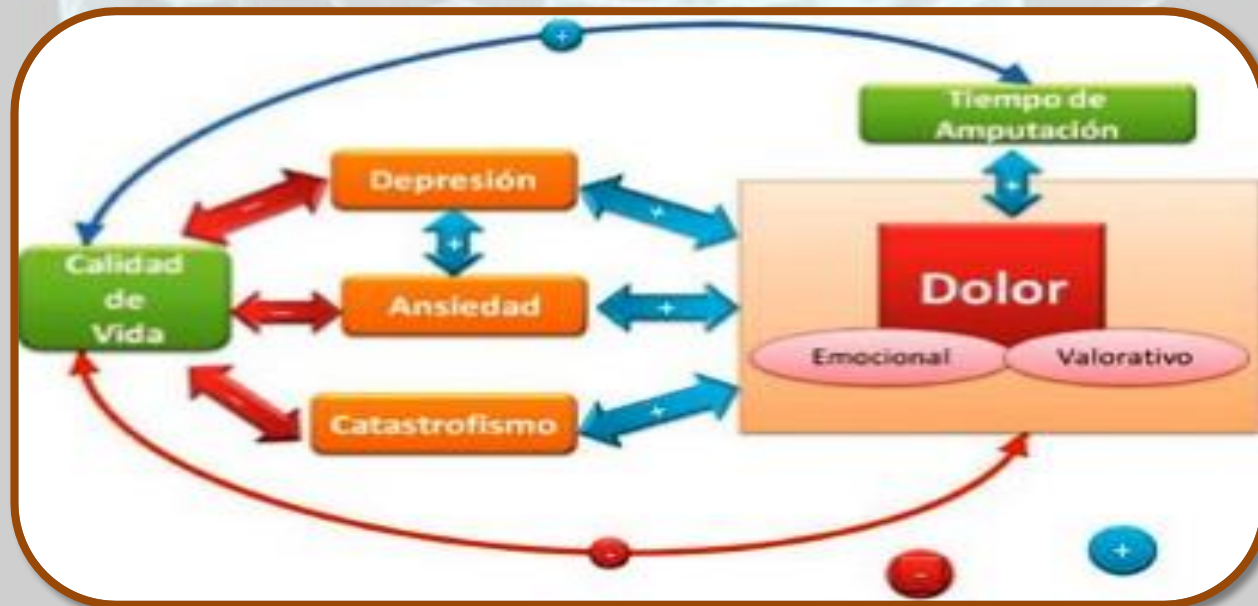DOLOR FANTASMA

¿Por qué es importante tratar este síndrome?

- Por la incidencia en los pacientes amputados:

60-80%

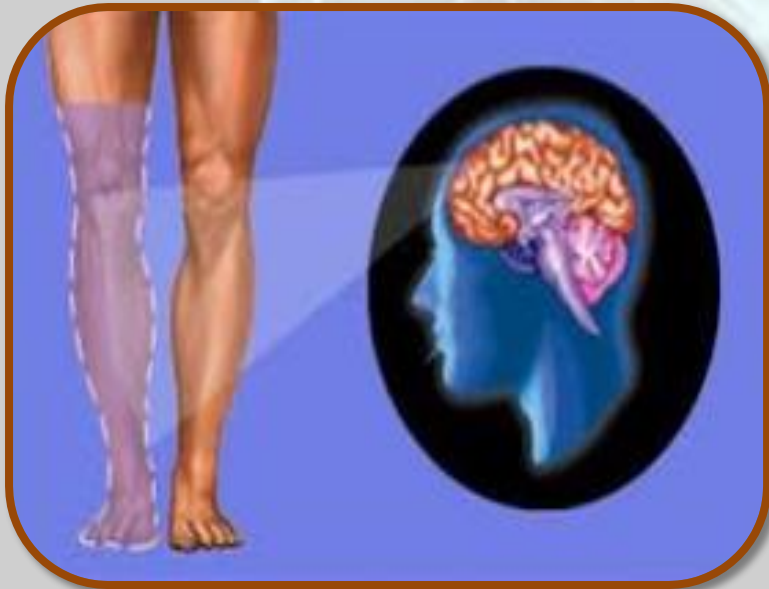- Por el impacto socioeconómico:



¿Por qué se produce?

SENSACIONES FANTASMA

DOLOR FANTASMA



¿Cuáles son los mecanismos?

Mecanismos centrales

- Sensibilización central
- Reorganización estructural en el asta dorsal
- Desestructuración de las neuronas inhibitorias del dolor
- Expresión reducida de receptores opioides.
- Alteración en el patrón de expresión de genes.
- Excitabilidad del Sistema Nervioso Simpático.
- Percepción ilusoria.

Mecanismos Periféricos

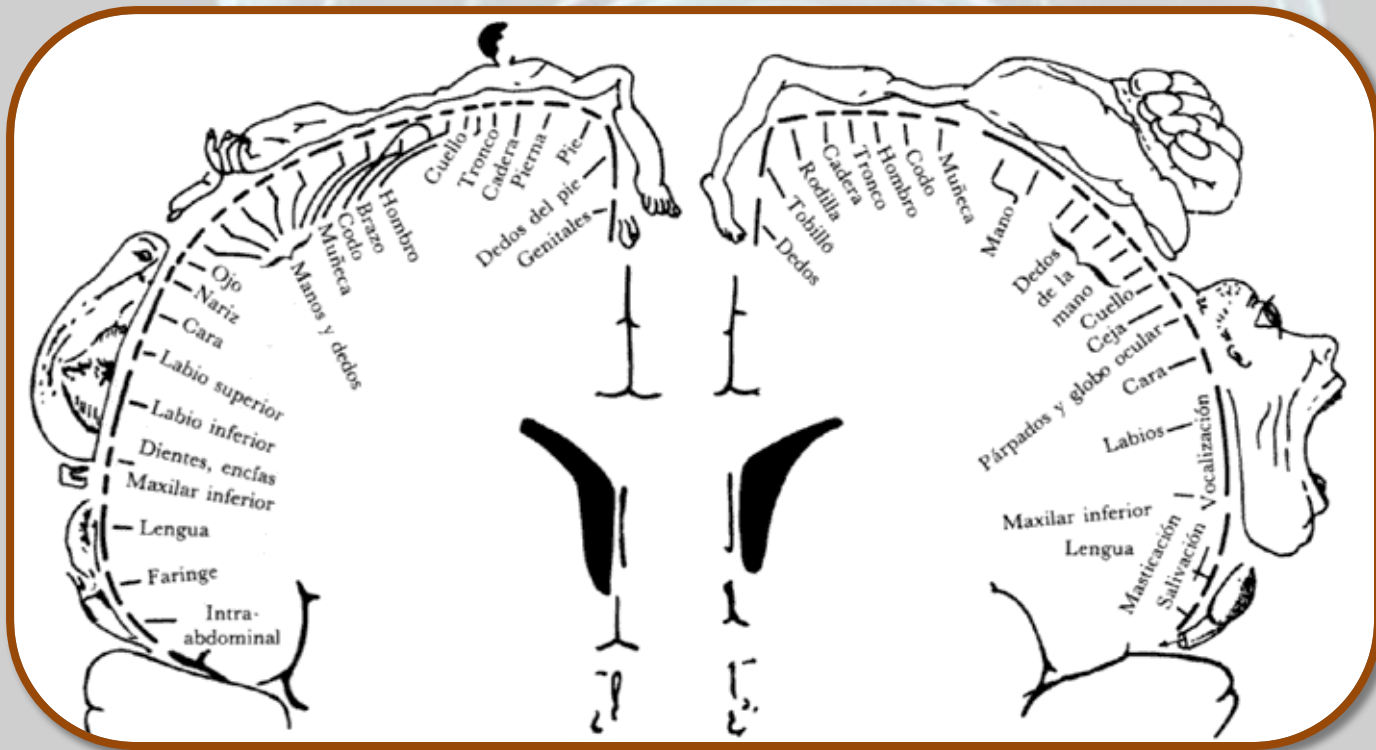
- Formación de neuromas.
- Expresión aumentada de los canales de sodio.
- Conexiones efápticas.
- Impulsos ectópicos en el ganglio de la raíz dorsal.

Mecanismos Supraespinales

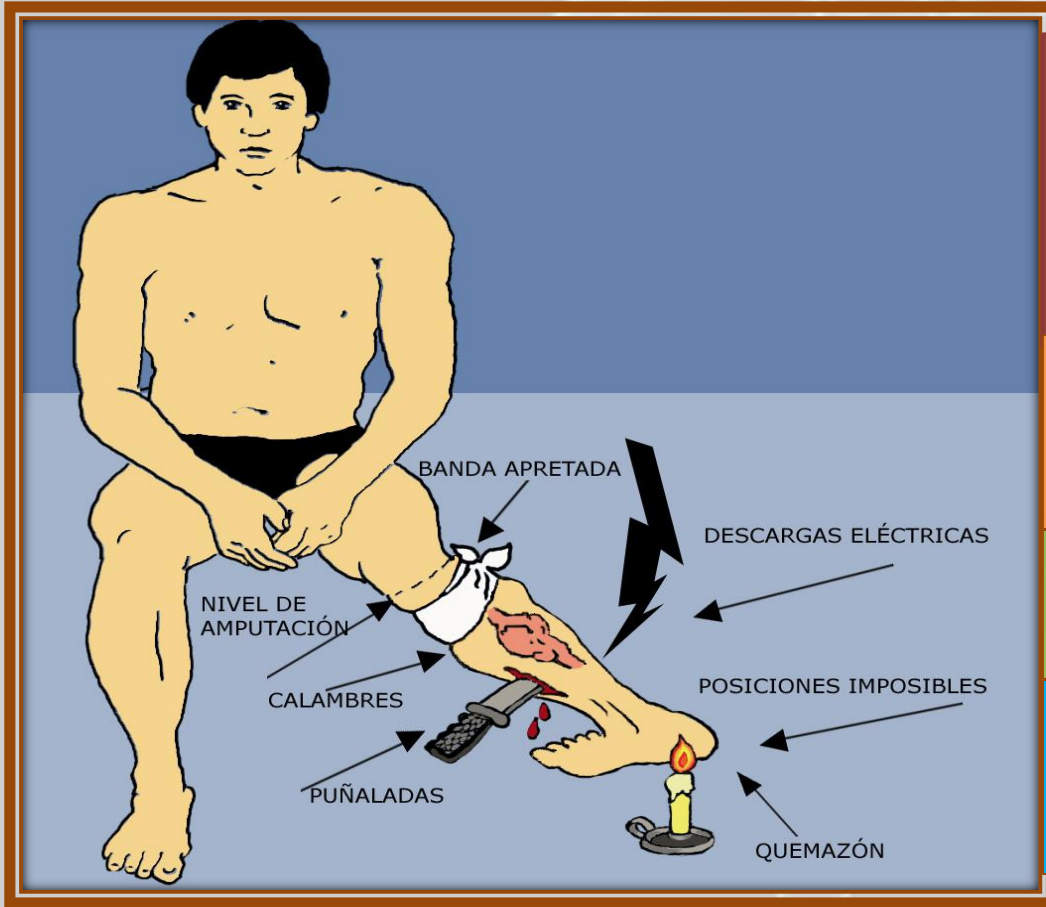
- Memoria del dolor
- Teoría de la Neuromatriz de Melzack
- **Reorganización cortical.**

Reorganización cortical

- Razón más citada en los últimos años.



¿ Cuáles son los síntomas?



• Sensaciones fantasmas

- Percepciones cinéticas
- Percepciones cinestésicas
 - Fenómeno telescópico
- Percepciones exteroceptivas

• Dolor fantasma

- Quemazón, picazón, hormigueo golpe-disparo-puñalada.

• Dolor muñón


- Punzante, eléctrico, quemazón

• Síntomas depresivos

- Depresión, estrés, autoestima baja.

Diagnóstico médico

DOLOR DE MUÑÓN



DOLOR FANTASMA



NEUROMA



No existe una prueba médica.

HISTORIAL CLÍNICO

DATOS DEL PACIENTE

TIPO Y LOCALIZACIÓN

ESTADO GENERAL

SIGNOS Y SÍNTOMAS

PACIENTE

TIPO DE DOLOR

INTENSIDAD

MOMENTO DEL DÍA

FACTORES RELACIONADOS

CUESTIONARIOS Y ESCALAS

CUESTIONARIO DN-4

EVA

Índice de discapacidad

CUESTIONARIO SF-12

PRUEBAS COMPLEMENTARIAS

ELECTROMIOGRAFÍA

RMN

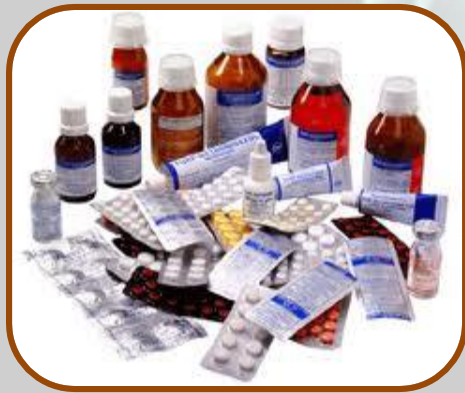TOMOGRAFÍA AXIAL

Velocidad de conducción nerviosa

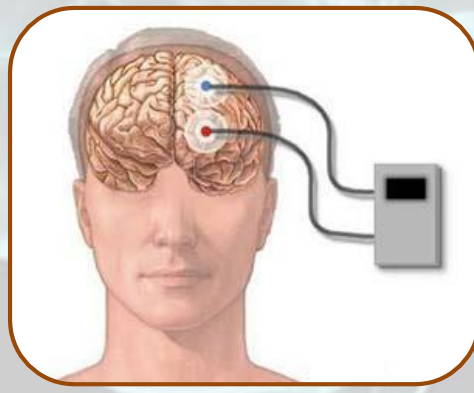
¿Qué tratamientos se llevan a cabo?

TRATAMIENTO INTERDISCIPLINAR

FARMACOLÓGICO



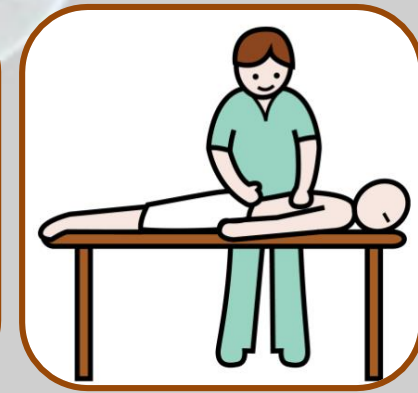MÉDICO



PSICOLÓGICO



FISIOTERÁPICO



Valoración de Fisioterapia

ANAMNESIS

- ASPECTOS FÍSICOS
- ASPECTOS SOCIOLÓGICOS
- ASPECTOS PSÍQUICOS

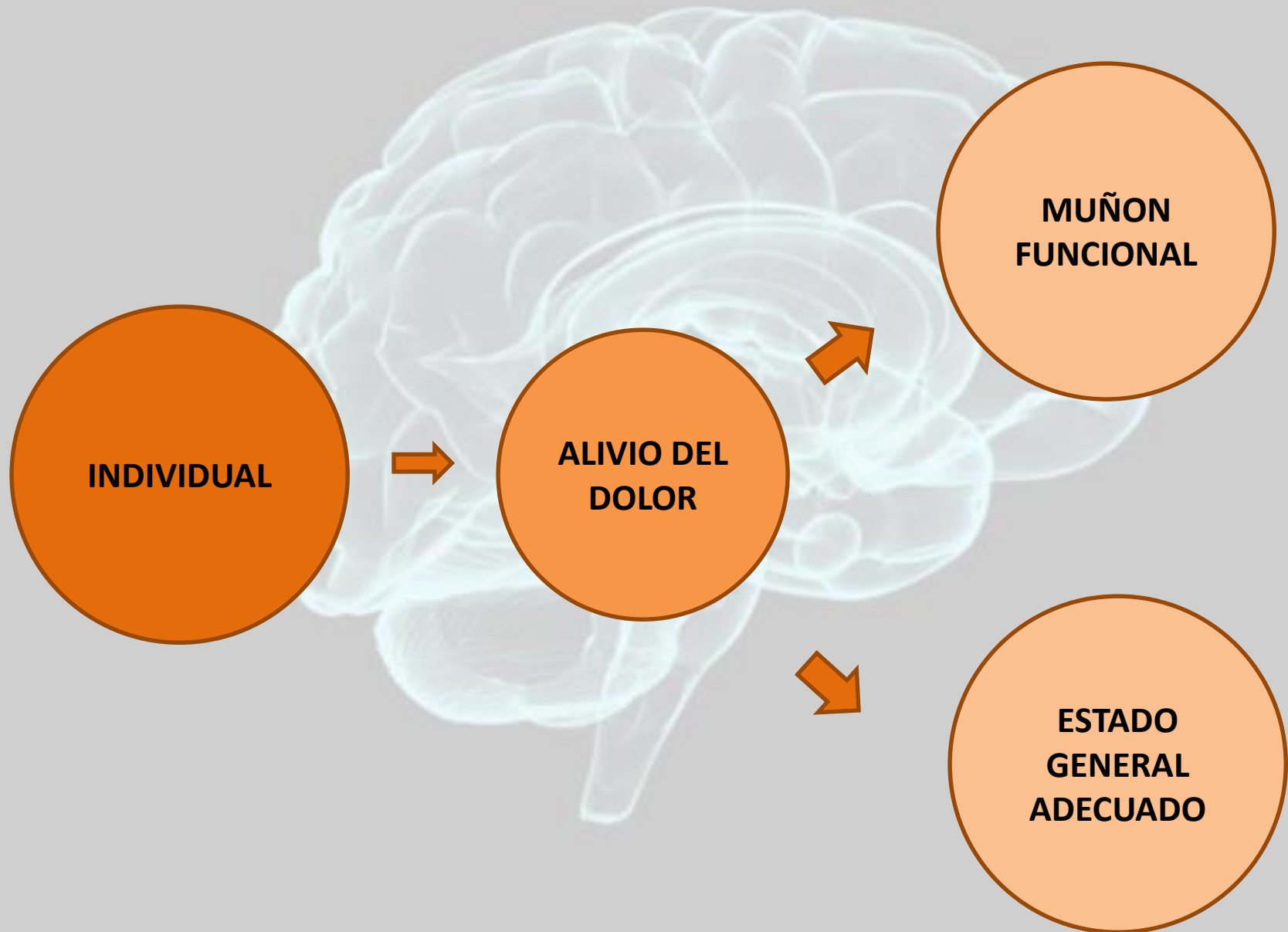
EXPLORACIÓN

- ESTADO DE LA PIEL Y LA CICATRIZ
- EDEMA, FORMA Y PERÍMETROS DEL MUÑÓN
- RETRACCIONES Y CONTRACTURAS
- POSTURA GLOBAL

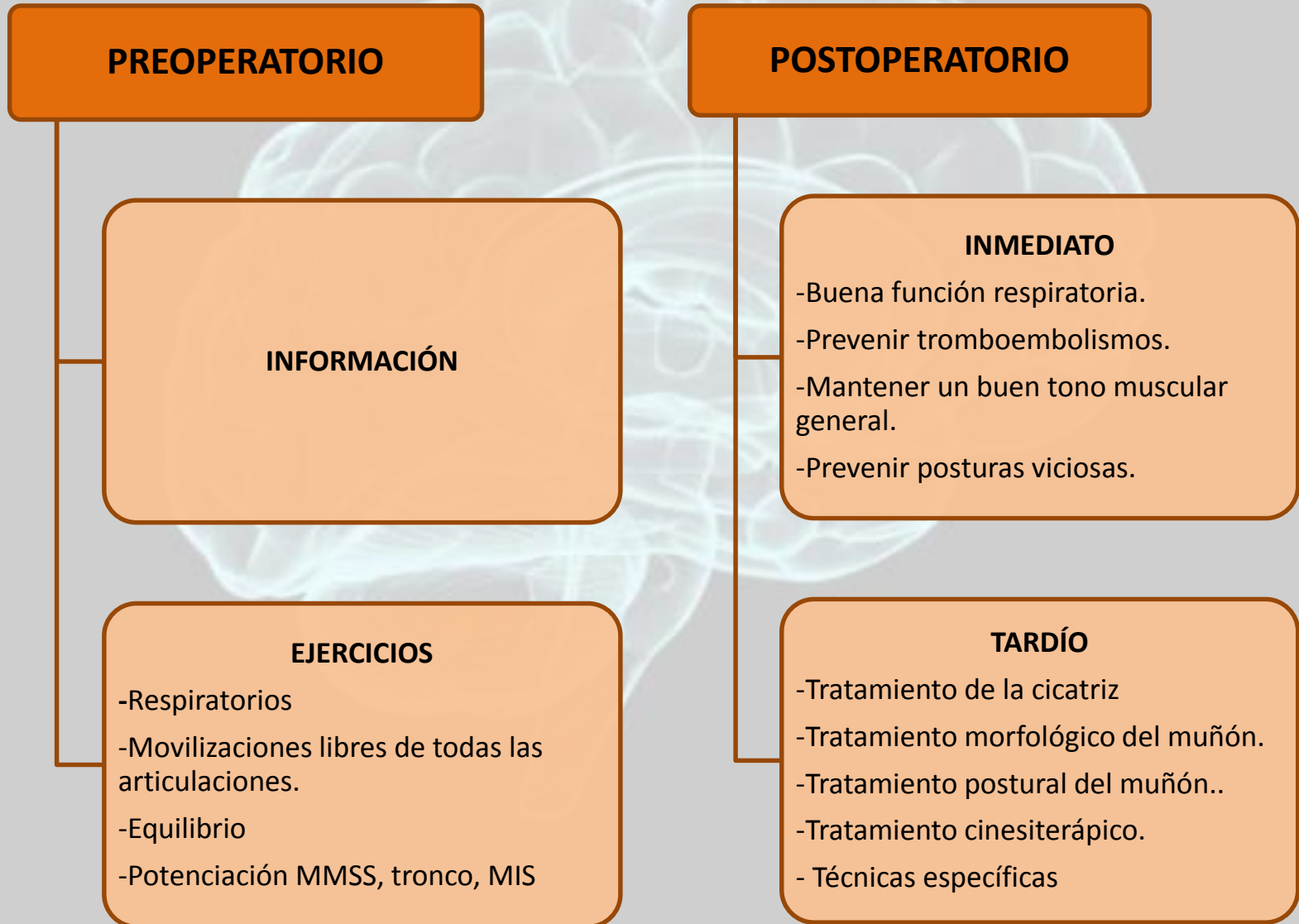VALORACIÓN

- VALORACIÓN ARTICULAR
- VALORACIÓN MUSCULAR
- VALORACIÓN DE LA SENSIBILIDAD SUPERFICIAL Y PROFUNDA
- VALORACIÓN DEL DOLOR
- VALORACIÓN DEL DOLOR FANTASMA
- VALORACIÓN DEL EQUILIBRIO
- VALORACIÓN DE LA FUNCIONALIDAD SIN PRÓTESIS

Tratamiento de Fisioterapia

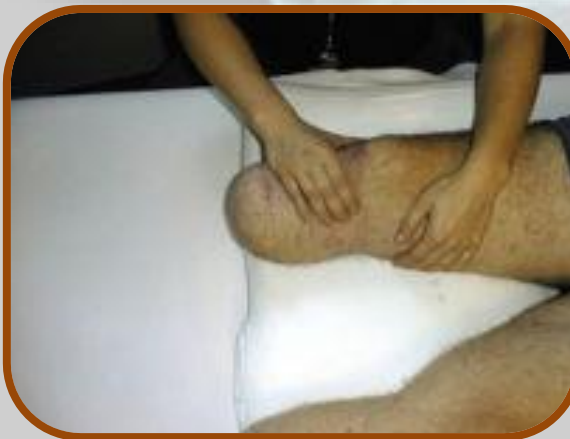

Fase Preprotésica

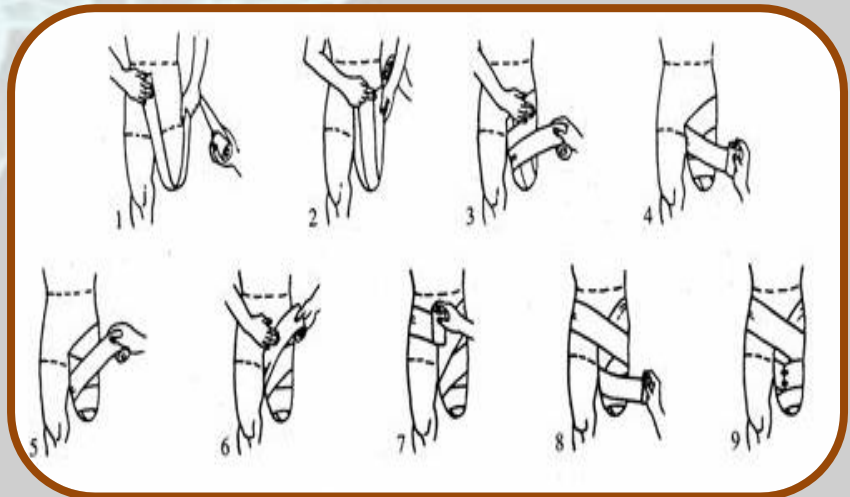


Tratamiento postoperatorio tardío

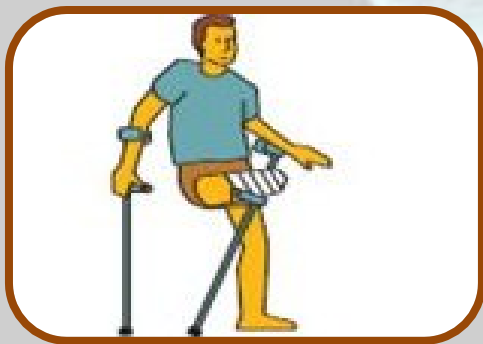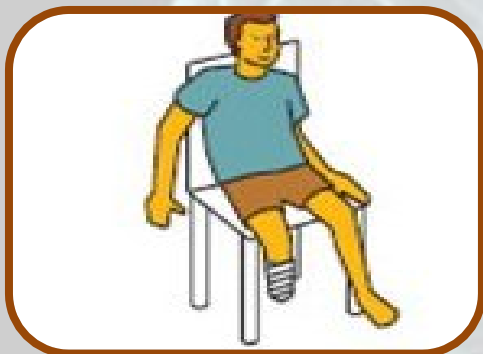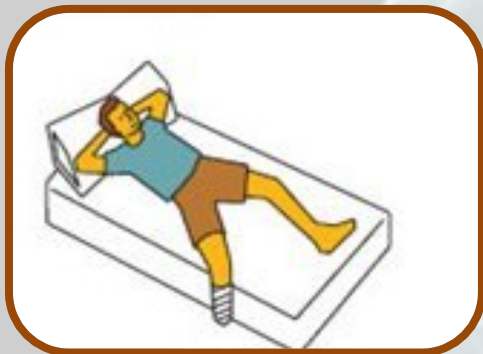TRATAMIENTO DE LA CICATRIZ



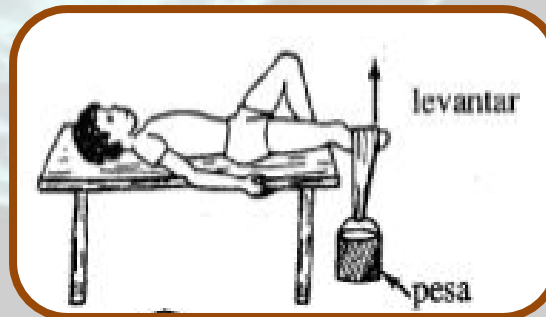
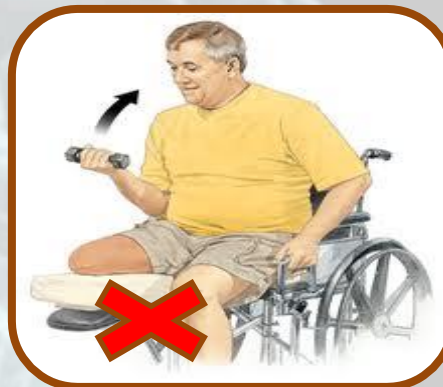TRATAMIENTO MORFOLÓGICO



TRATAMIENTO POSTURAL



TRATAMIENTO CINESITERÁPICO



TÉCNICAS ESPECÍFICAS



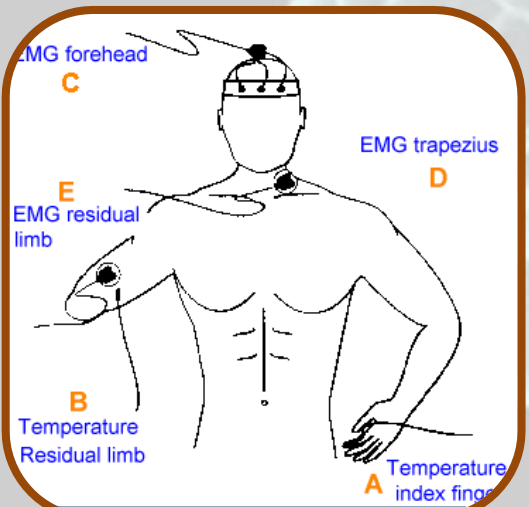
T.E.N.S



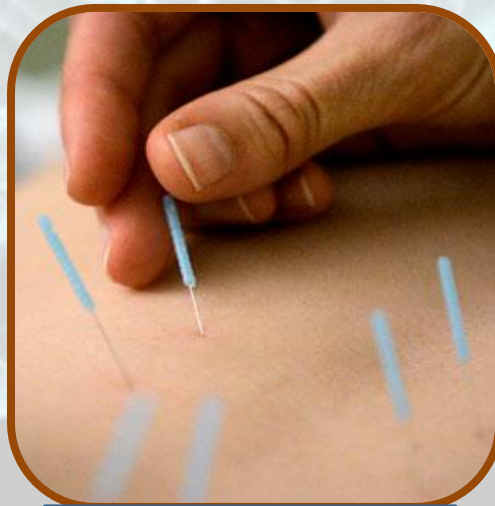ULTRASONIDOS



MAGNETOTERAPIA



BIOFEEDBACK



ACUPUNTURA



IMAGEN MOTORA GRADUADA

¡¡¡¡¡¡SON NECESARIOS MAS ESTUDIOS !!!!!!!

Propuesta de tratamiento

CASO CLÍNICO

- Varón de 46 años.
- Intervenido quirúrgicamente de amputación transfemoral tras accidente de moto.
- Llega a consulta con el muñón ya cicatrizado.
- Refiere dolor fantasma 8/10 según E.V.A.

SESIONES DE FISIOTERAPIA

- 5 sesiones/ semana.
- 50-60 minutos / sesión.
- Duración: 4 semanas.

1ª y 2ª Semana: Fortalecimiento y desensibilización del muñón. Mantener un buen estado general.

3ª y 4ª Semana: Aliviar específicamente dolor fantasma.

CASO CLÍNICO: 1ª y 2ª Semana

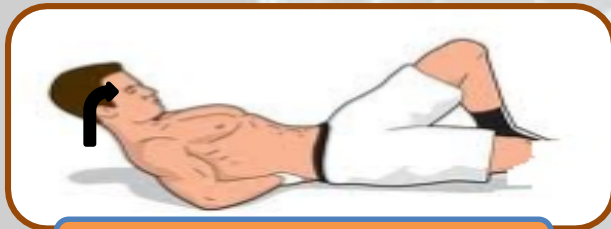- ❖ **FORTALECIMIENTO:** Ejercicios activos (3x10) ⇒ (3x 20).
- ❖ **MASAJE EN EL MUÑÓN.**
- ❖ **INSISTIR EN CUIDADOS DEL MUÑÓN Y VENDAJE**



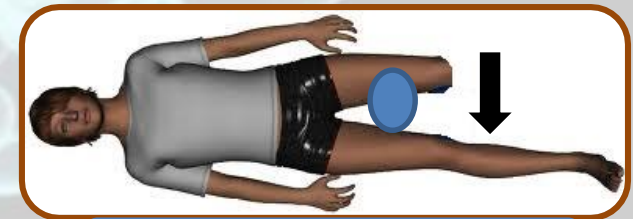
GLÚTEO MAYOR



GLÚTEO MEDIO



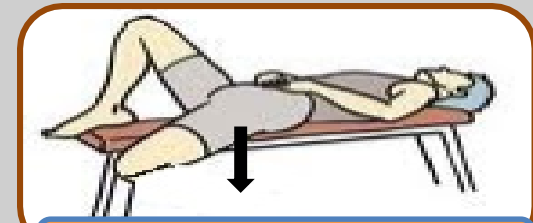
ABDOMINALES



ADUCTORES



CUADRADO LUMBAR



PSOAS ILÍACO

CASO CLÍNICO: 3ª y 4ª Semana

❖ IMAGEN MOTORA GRADUADA

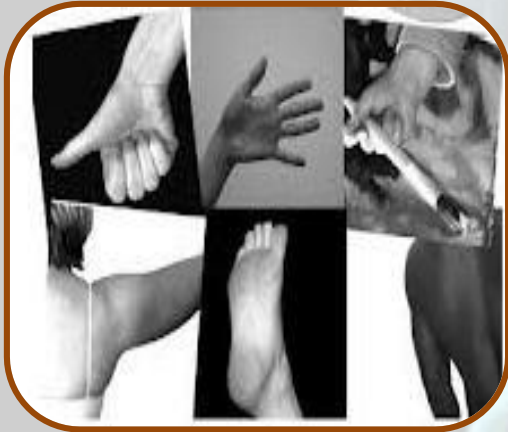LATERALIDAD



IMAGEN MOTORA



TERAPIA ESPEJO



❖ EJERCICIOS DOMICILIARIOS

VALORACIÓN FINAL:

- Refiere dolor 3/ 10 según la Escala E.V.A
- Mejoría en la calidad de vida.

Conclusiones

**MÁS ESTUDIOS CON
METODOLOGÍA
ADECUADA**

**TRATAMIENTO
INTERDISCIPLINAR**



REINCORPORACIÓN A ROL SOCIAL, FAMILIAR Y LABORAL

Agradecimientos

- ❖ TUTORA: MARÍA LUISA RODRÍGUEZ RAMOS
- ❖ ASOCIACIÓN NACIONAL DE AMPUTADOS DE ESPAÑA



MUCHAS GRACIAS

